学科建设助推医院高质量发展

血液内科持续开展自体造血干细胞移植术 又一例急性淋巴细胞白血病患者顺利出仓

本报讯 1月15日，我院血液内科移植病房再次传来喜报。在我院无菌层流仓内度过难忘的17天后，急性淋巴细胞白血病患者张大爷造血顺利重建！

上午10时，院党委委员、副院长于世伦参加患者出仓仪式。于世伦为患者送上诚挚祝福，同时高度评价了我院血液内科医护团队在枣庄地区移植领域做出的突出贡献。

2023年5月，张大爷感到全身乏力，查血时发现白细胞异常升高，在我院血液内科经骨髓穿刺、基因测序等一系列相关检查后明确诊断为“ph+急性淋巴细胞白血病”。目前，白血病复发仍是世界性难题，在经靶向药物及化疗等综合治疗后，为进一步控制病情，患者选择了自体造血干细胞移植。

张奎主任带领本次移植小组成员经过病例讨论、查阅国内外权威文献，为患者制订了外周血干细胞动员及清髓性预处理方案。高质量的干细胞采集是自体造血干细胞移植的关键，2023年12月7日、8日，患者顺利完成两次外周血干细胞采集工作。12月30日起，患者在移植仓内接受大剂量马法兰等药物清髓性治疗，移植病房内的“生命方舱”达到无菌的百级净化标准，比手术室还“干净”，为移植患者提供了最强有力的保护。1月6日11时，经-196℃冻存后的干细胞在仓内顺利复苏，并缓缓输注到张大爷体内，移植手术顺利完成。

移植期间，移植小组医护人员积极配合，对移植患者无微不至的爱护与精心照料，给了患者战胜病魔的信心与温暖。短短8天，干细胞就植入成功，白细胞、血小板开始重建，各种严重并发症均未出现，1月15日患者安全出仓！

目前，我院血液内科能独立进行急慢性白血病、淋巴瘤、骨髓瘤、再生障碍性贫血、原发免疫性血小板减少、MDS、MPN、TTP、HLH等各类血液病的全面诊断和综合治疗，同时独立开展自体造血干细胞移植、骨髓采集及回输、血细胞单采、血浆置换、免疫治疗、化疗、靶向治疗等技术，能对多种疑难危重症及罕见疾病进行及时有效地诊治。尤其自体造血干细胞移植技术，处于枣庄血液病领域领先地位。

□血液内科

心脏大血管外科成功实施 二尖瓣成形+三尖瓣成形术

本报讯 近日，我院心脏大血管外科成功为一名61岁患者实施二尖瓣成形+三尖瓣成形术。

患者入院前10天左右出现活动后气促、胸闷憋喘等症状，且呈现进行性加重状态，遂来我院心脏大血管外科住院治疗。予心脏超声、心电图等检查，确诊为“二尖瓣重度关闭不全、二尖瓣脱垂、三尖瓣关闭不全、心力衰竭”。

二尖瓣在心脏中如同一个“单向活门”，保证血液循环由左心房向左心室流动。当瓣膜由于某种原因出现问题，使它在收缩时候无法保持关闭，血流出现反流，本该在左心室的血液在心脏收缩时回到了左心房。重度二尖瓣返流若不及时治疗，将导致患者心衰加重，出现生命危险。

常规的瓣膜置换术疗效确切，但术后需长期服用华法林抗凝药物，给患者生活带来一定的不便。而二尖瓣瓣膜成形术可保留患者自身的瓣膜，避免了因人造瓣膜置换需终身抗凝治疗带来的出血和栓塞的并发症。我院心脏大血管外科特聘周成运教授、科主任柴召强和全体医疗团队经过充分的术前讨论，根据患者自身病变特点、年龄以及影像学资料等，在与患者家属充分沟通后，决定实施体外循环下二尖瓣成形术并同期进行三尖瓣成形，制定了详尽的手术步骤和围术期管理策略。

术中见左心扩大，二尖瓣后叶脱向左房侧，P2区腱索冗长断裂，后叶与前叶对合情况差。经仔细探查后置入二尖瓣成形环，对断裂的腱索进行修补，同时对三尖瓣进行环缩成形。麻醉科宗士兰医师在为患者麻醉平稳的同时，在术中全程应用经食道超声技术，获得了比常规心脏超声更为清晰的图像，更直接地监测到患者心脏结构、左心功能、肺动脉压力和反流程度等信息，为心脏手术矫治效果提供了准确可靠的依据。患者术后恢复良好。

□史亚洲

经皮胃造瘘术 营养“一步到胃”

我院消化内科完成改良经皮内镜下胃造瘘术

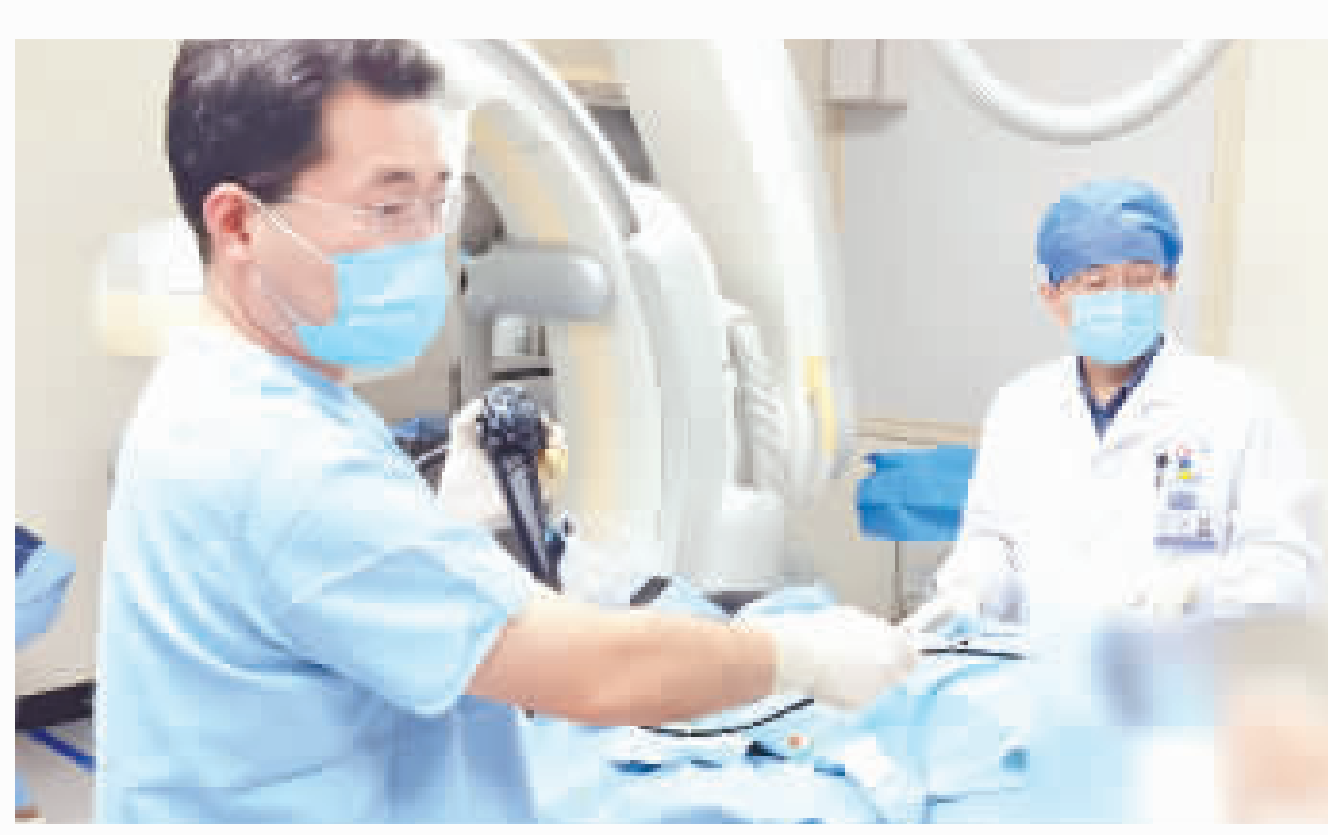

本报讯 近日，我院消化内科团队为一位食管梗阻患者完成改良Introducer法“经皮内镜下胃造瘘术（PEG）”。

经皮内镜下胃造瘘术是一种在内镜引导下，经腹部皮肤穿刺，放置胃造瘘管的手术，可以满足各种原因导致吞咽困难或进食困难患者的机体营养需求，具有操作时间短、管饲起始快、手术费用少的优点。而传统外科胃造瘘术（SG），需要麻醉及开腹放置胃造瘘管，既增加患者痛苦，也增加了手术风险，且费用高。PEG无需开腹手术，避免了开腹胃造口的麻醉和剖腹手术相关的并发症，成为胃造瘘术的首选。

患者因食管癌病变出现吞咽困难，无法顺利进食，解决进食及营养问题是当前最迫切的需求。消化内科主任李曙晖经过充分的术前准备后，在介入室同事的帮助下，为患者实施了改良“经皮内镜下胃造瘘术”。首先患者采取平卧位，经超细内镜进入胃内，充盈胃腔后通过经皮按压选取穿刺点并进行逐层麻醉；应用鲋田式胃壁固定器将胃壁和腹壁进行固定；用带鞘套的穿刺针进行穿刺，待鞘套到达胃腔后退出穿刺针，从鞘套内插入胃造瘘管；将胃造瘘管球囊注入3.0ml注射用水后，拨除并剥离外鞘套；在内镜的监视下造瘘管球囊紧密接触胃壁后，腹壁局部消毒并固定胃造瘘导管。

患者术中、术后无明显不适，术后一天经胃造瘘管注入营养液。营养通道成功打开，患者可以在接受肠内营养的同时，进行接下来的后续治疗。

改良经皮内镜下胃造瘘术的优势在于只需要一次内镜的插入，在其后的造瘘管的更换中，也无需再次插入胃镜进行监视或帮助拖拉造瘘管，因而对于头颈部或食管肿瘤致食管狭窄的患者特别合适。另外一个重要优势是，因为造瘘管是从腹壁直接插入，不需要经口腔及食管拖拉，胃镜在PEG中仅为监测及充气的作用，不需要考虑造瘘管经过咽喉部或食管时，可能会由于腔道的狭窄而不能通过的问题，扩展了PEG的适应症。

□孟赛

3cm鱼刺深扎食管1周 内镜剥离巧取出

本报讯 近日，我院李曙晖主任医师在内镜中心护理、麻醉团队密切配合下，通过内镜下食管黏膜剥离术，成功为一辗转3家医院食管异物1周的患者取出3cm鱼刺。

12月18日，患者陈某在进食鱼后出现咽部异物感，伴有吞咽痛，19日在当地医院行胸部CT示食管异物待排，胃镜示创伤性食管炎，食管内未见明显异物。3天后，患者咽部异物感等症状无缓解，于我市另一医院复查胸部CT示食管上段异物，再次行胃镜检查示食管黏膜损伤，未见异物。胸外科会诊认为如果外科手术，创伤大，建议患者首选内镜下微创手术。因此，患者慕名前来我院就诊，收住消化内科一病区。

为了解鱼刺与周围的关系及是否刺入血管，患者入院后给予完善胸部强化CT，示胸上段管腔内高密度影，考虑食管异物。李曙晖主任医师结合患者病史、2次胃镜结果及胸部CT等，分析认为鱼刺已深深扎入食管壁内，可行食管黏膜剥离术暴露出异物后再行取出。12月28日，李曙晖主任医师在麻醉和护理团队密切配合下行胃镜检查，内镜下距门齿18cm可见食管黏膜充血水肿，未见异物，遂用黏膜切开刀切开周围黏膜及肌层，暴露出异物顶端，再用鳄口钳钳住鱼刺顶端，顺利取出一枚长3cm多的鱼刺，看到大部分鱼刺扎入食管壁。术后对症治疗后，患者现已痊愈出院。

李曙晖主任医师提醒，食管异物可发生在任何年龄段，而且异物种类多样，以鱼刺、肉骨最为常见。一旦发生异物卡喉或消化道异物，用醋、团饭、菜叶等吞咽均不可取，这些做法最大的可能是将鱼刺越压越紧、扎得更深，如果是比较大的刺还有可能刺破食管或血管，危害更大。正确的处理是立即停止进食，及时就医，不能抱有侥幸心理。

□朱曙光

乳腺甲状腺外科 成功切除一罕见乳头肿瘤

本报讯 近日，我院乳腺甲状腺外科成功为一患者切除罕见乳头肿瘤！

乳头最常见的病变是各种皮肤病及皮赘，还有派杰氏病——一种特殊的乳腺癌。而这位患者却都不是，它突出生长在乳头表面，有很宽的基底部，4年来慢慢长大，伴有瘙痒和刺痛感，表面还有凹凸不平的小白点。李峰主任说他从医三十年来，从未见过这种病变！

患者，女，30岁，未婚，因此需要兼顾的问题有很多。既要考虑完整切除乳头上的肿瘤，又要兼顾以后的哺乳功能，既不能破坏乳头的感觉神经，还要保持外形的美观。

术前超声检查提示，肿瘤低回声结节，边界清楚，考虑是良性结节，但最终还需要切除后进行病理诊断才能确诊。经过精心的术前准备和手术方案设计，手术由李峰主任和孙云及孙蓉两位医生共同完成。术中，担心高频电刀能量太大会损伤乳头，选用了双极电凝镊进行精确止血，为使缝合时外形更加美观自然，切口延长至乳晕边缘，并切除少量乳晕下腺体。最后，使用比头发丝还要细的美容缝合线进行缝合，以使瘢痕最小化。术中病理结果示：乳头腺瘤，一种比较罕见的乳头良性肿瘤，切除之后可以治愈。

手术顺利结束后，还要度过切口愈合关，因一旦发生切口感染，后果不堪设想。术后2天第一次换药时，切口状况好，愈合好，没有出现感染的情况，患者对手术效果非常满意。

很多人担心乳房手术后会留疤，不好看，其实通过精心的切口设计、美容缝合技术、微创旋切等手段，瘢痕能达到最小化甚至几乎看不出来。目前，我院乳腺甲状腺外科已开展保乳整形、腺体成形、乳头成形、乳房缩小成形等手术方式，尽量保证乳房外形的美观，做到治病与美观兼顾。

□乳腺甲状腺外科

神经外科一病区再次实施“改良颞肌重建+颅骨缺损修补术”

本报讯 近日，我院神经外科一病区再次成功为一名重型颅脑损伤术后去骨瓣减压患者实施“改良颞肌重建+颅骨缺损修补术”。

患者，男，52岁，因“开颅术后颅骨缺损3月余”来院就诊，CT提示“右侧额颞部分颅骨缺损、脑外伤术后改变”，以“右侧额颞部分颅骨缺损、脑外伤术后恢复期”收入院。经2日周密术前准备，在手术室护理团队及麻醉团队协作下，吴超副主任医师、陈凡宇主治医师顺利为该患者完成“颅骨缺损PEEK修补+改良颞肌重建术”。术后复查颅脑CT情况良好。

既往类似患者术前因定制PEEK或塑性钛网，需患者入院后完成颅脑CT检查，再联系影像科取患者CT数据资料传给材料定制公司，定制适合患者颅骨缺损的材料，再从定制公司通过物流公司发给医院器械科入库备用，手术室接手术通知后做好术前消毒准备等系列操作。这无疑增加了患者术前等待时间，术前一般长达5天左右，增加了患者住院费用。

根据此类情况，神经外科一病区积极与我院CT-MRI科王昌华主任、器械科张磊主任及手术室李蕴护士长协调，将患者材料定制工作安排在院前完成，将患者术前时间减为2天左右。这一贴心服务，极大地提升了患者对治疗的依从性，提高了患者就医满意度。

□吴超 陈凡宇

EICU——医术精湛传佳话 精心护理暖人心

本报讯 近日，患者李女士因“憋喘2天，加重半天”以“急性呼吸衰竭”收入EICU。

患者病情危重，入院后给予气管插管、呼吸机辅助通气等高级生命支持技术，经过医护团队的精心救治，患者意识逐渐转清。患者有时会因插管不适，心情烦躁郁闷，大家自发地轮流陪伴、安慰、鼓励。

经过EICU全体医务人员的共同努力，患者拔除气管插管，并顺利转至急诊病房继续治疗。

“医术精湛传佳话，精心护理暖人心”，为表达对EICU医务人员的感激之情，患者家属特送来锦旗一面。

□王雁

烧伤与创面修复科成功救治 全身99%大面积烧伤重症患者

本报讯 近日，我院烧伤与创面修复科在多个科室的协助下，成功救治一名全身99%大面积烧伤重症患者。如此严重大面积烧伤患者在省内抢救成功，非常少见，标志着我院抢救危重烧伤患者又上了一个新台阶。

患者59岁，不幸遭遇铁水烧伤，全身除了腰部腰带所在位置和部分头皮，其他地方都被烧得蜡白、焦黄，皮肤质硬如皮革，诊断为特重度烧伤、吸入性损伤。

患者入院后，烧伤与创面修复科联合耳鼻咽喉科急诊下给予气管切开及烧伤清创，术后转入ICU给予生命支持。团队严密组织，精心准备，经过14次手术，取头皮12次，呼吸机使用1120个小时，近3个月的时间，患者挺过了“休克期”“感染期”和“创面修复期”。目前，患者正积极进行康复锻炼，即将重返社会。

□袁兆远

儿科多措并举积极应对呼吸道疾病高发季

本报讯 入冬以来，支气管肺炎、流感等儿童呼吸道传染性疾病进入高发期，我院儿科门急诊量骤增，输液、住院患儿明显增多。为保障患儿得到及时的诊治，院领导高度重视，各部门统筹多措并举，儿科全体医护人员满负荷运转，做到应收尽收、应治尽治，全力保障儿科诊疗工作正常进行。

“越是艰难时刻，越能考验党性，大家都是默默坚持着，努力完成每一项工作。”儿科二支部书记、儿科主任邱立表示，为了给患儿提供优质、便捷的诊疗服务，儿科急诊迅速增加诊室，弹性排班，党员医护带头加班值守，有的带病坚持工作，轻伤不下火线，有的主动推迟下班时间，有的甚至一直工作到深夜，第二天继续出诊。

儿童输液室自2023年11月至今，输液人数不断攀升，单日输液量已达1000余人次。面对不会表达的孩子，面对焦急等待的家长，护士们就像上足发条的“陀螺”不停运转，上班期间顾不上喝水，甚至去洗手间都要一路小跑，更是吃不了一顿“安稳饭”。高峰时段增加输液台，实行中午班“连一连”，下午下班“延一延”等措施，缓解患者排长队现象。面对高强度的工作，大家虽然倍感疲惫，但从未退缩、从未懈怠，全力坚守在临床第一线。

儿科病房各病区最近大部分都是收治的呼吸道疾病患儿，基本都要做雾化、排痰、各种监测，医护人员忙碌的身影穿梭在各个病房之间。为了让需要做支气管镜的患儿及时得到诊治，儿童支气管镜室的医护人员加班加点，连台运转。即使在这样的忙碌中，面对小患者，他们仍然温柔细心，为每一个患儿提供最好的照顾。

儿科医务人员不仅需要丰富的专业知识，还需要拥有精湛的技术，无尽的耐心和爱心。儿科将继续秉承“一切为了患儿”的宗旨，在院党委及各部门的关心支持下，克服重重困难，积极应对儿童呼吸道感染高峰，满足患儿就医需求，为儿童生命健康保驾护航。

□儿科

锦旗表谢意 医者暖人心

本报讯 近日，患者李女士将一面锦旗送给中医科妇科门诊王敏医师，感谢王医生对自己的帮助。

一年前，李女士因“异位妊娠”住院，期间一直配合中药治疗。最近，患者因又有生育要求，再次来到王敏医师门诊调理身体。这次看诊，李女士显得愁容满面。由于前次宫外孕影响，自然受孕的几率比较低，医生建议试管助孕。想到试管历程的艰辛，李女士不禁红了眼眶，还是想要自己再试试。王敏医师了解病情后，认为自然受孕虽然几率低，也不是完全不可能，但再次宫外孕的风险还是很大。但李女士坚定地表示相信王医生，愿意再搏一次。最终，在王敏医师针对性的治疗和指导下，李女士在治疗3个月后成功受孕，并顺利产下一女。

为了表达对王敏医师的感激之情，李女士特送来锦旗以表谢意。李女士激动地说，是王医生给了自己坚持下去的希望，遇见王医生是自己的福气！

在此之前，我院中医科门诊收到一份从广东来的快递，打开是一面寄给王敏医师的锦旗。

患者因“不全药物流产”就诊当地医院，建议行清宫术。出于对手术的恐惧，也怕手术损伤子宫内膜，该患者考虑再三，决定暂时不手术。想到三年前，曾因闭经找王敏医生中药调理后效果不错，决定再次尝试中药治疗，当即从广东飞回滕州。王敏医师对患者的情况进行评估，认为中药可行，并耐心讲解了治疗方案，给了患者很大的信心。对症治疗后1周复查，宫腔残留物已净。

该患者非常开心，特地从广东定做了一面锦旗邮寄到了医院，表达对王敏医师的感激之情。

□中医科

超声科开展超声介入新技术 为百姓健康保驾护航

本报讯 近年来，我院超声医学科全力与临床科室配合，满足临床医师及患者需求，在枣庄地区率先开展超声介入工作，填补了地区空白。2023年度共开展各类超声介入手术两千余例，获得临床医师和患者一致好评。

超声介入治疗是在超声显像基础上为了进一步满足临床诊断和治疗的需要而发展起来的一门新技术。其主要特点是在实时超声的监视或引导下，完成各种穿刺活检、造影以及抽吸、插管、注射药物、微波消融等操作，可以避免某些外科手术，达到与外科手术相媲美的效果。

目前已开展的介入手术包括：超声引导下全身各部位置管术、全身各脏器肿块的穿刺活检术及细胞学检查、超声引导下囊肿（甲状腺、肝、肾、卵巢、淋巴管等）抽液及硬化治疗、超声引导下甲状腺及颈部淋巴结微波消融术、超声引导下肝脏肿瘤、子宫肌瘤、子宫腺肌症微波消融治疗。

超声介入技术治疗原理

在超声引导下细针穿刺，直接到达病灶区域，抽吸囊液或者注入药物，使囊肿萎缩消失，腺肌瘤或肌瘤经过注射药物或微波消融瞬间变性坏死，最终纤维化或消失，临床症状随之缓解。

超声介入治疗技术优势

1.无需开刀，一般只需局部麻醉，从而降低了麻醉风险性。

2.损伤小，恢复快，效果好，在最大程度上保护正常器官。

3.在实时超声监测下穿刺，可提高准确性。

4.在实时动态监视下穿刺，对小的病灶和移动性大的器官穿刺不受影响，可同步显示穿刺过程的体内情况。

5.操作简便迅速、费用低、反复性强，实用价值高。

6.超声设备便于移动，必要时可在床边进行穿刺。

7.对于目前尚无根治方法的肿瘤，超声介入治疗能尽量把治疗局限在病变的部位，从而减少对身体和其他器官的副作用。

超声介入治疗技术的应用范围

超声介入已深入到临床各类各种疾病的诊断治疗中，适用范围十分广泛，可简单归纳以下四个方面：

1.穿刺活检

诊断是治疗的前提，正确的诊断相当于成功了一半，而活检则是确诊的唯一金标准。穿刺活检是获取病理诊断的微创方法，相对于手术切开取材，具有操作时间短，取材准确的优势，创伤小、无辐射，疼痛轻微，体表仅有2mm的针眼，适用于全身各部位软组织活检，如淋巴结、甲状腺、乳腺、皮下和肌层内肿物、前列腺、肝脏、肾脏、胰腺、脾脏、盆腹腔及腹膜后肿块、心包及胸膜、外周型肺部肿物。

2.囊肿硬化治疗

适用于肝囊肿、肾囊肿、卵巢囊肿、巧克力囊肿、甲状腺囊肿等囊性病变。方法是在超声引导下，用一根穿刺针直接经皮肤刺入囊肿内，抽出囊液，注入硬化剂，拔除穿刺针，整个过程仅需20-30分钟。经过3-6个月囊肿可以逐步吸收消失，5.0mm-8.0mm是治疗最佳时期。该方法也是多囊肝、多囊肾较大囊肿理想的治疗手段，无手术疤痕，无需缝合、换药、拆线。

3. 超声介入置管引流和药物注射治疗

具有定位准确、操作安全的优势，适用于肺脓肿、肝脓肿、肾脓肿、脾脓肿、盆腔脓肿、结核脓肿的引流；胸腔、腹腔积液的引流；尿路梗阻肾积水的经皮置管引流；梗阻性黄疸经皮胆道置管引流；急性胆囊炎的经皮胆囊置管引流解压治疗等。

4.超声介入肿瘤原位灭活治疗

超声引导下肿瘤消融治疗是在实时超声的监视引导下，应用专门的治疗针，达到不开刀对体内的肿瘤原位灭活的一门新技术手术切除相媲美，技术成熟，损伤轻微，费用低廉，延长患者生命，提高生活质量。这种治疗方式，适用于各类型肝癌，尤其是不能手术，或术后复发、转移性肿瘤，以及甲状腺肿瘤、子宫肌瘤等实体瘤的治疗。

工作时间：每周一至周五下午

地址：门诊三楼超声介入室

联系电话：0632—5594173

□超声科

感谢信

我住西岗镇柴里矿，12月10号我母亲发高烧入住呼吸内二科，11号抽血化验血小板低，血液内科会诊让做骨髓穿刺进一步抽血化验，我网上一搜，吓个不轻，我慌忙下楼到内科大楼9楼血液内科，排班上看到主任张奎照片，看样面带微笑显得很年轻，研究生学历，以前去过几家医院见的主任、专家多了，脸色也看过，今天怀着忐忑心情敲响主任门，带着眼睛穿着白大褂看样是主任，屋里两个病号，张主任正在给病号不紧不慢讲着回家如何预防，注意事项，吃药间隔时间饭前吃哪个，饭后吃哪个，我见过医生不少，没有见过这么仔细的，这个病号讲完后，站起来送走病号，我内心惊讶了，一个科室主任还站起来送病号，我第一次所见所闻，然后给我打招呼，让我坐一等，又给另一个打印申请单，买药名称写的很清楚细致，恐怕出一点闪失，注意间隔时间，报销问题都做了解释，我又一次庆幸自己找对了医生，忐忑心放下了，他站起来送走第二个病号，接着面带微笑接待了我。

我向张主任介绍我母亲病情，说明在呼吸科情况，他从电脑中仔细查看了来人民医院病历，把以前在人民医院看病情况也进行浏览，又询问我母亲身体健康情况，给我讲了血小板低原因，让我不要着急，他说：现在流感病毒多，不发烧可以出院，停药在家观察5-7天，测一下血常规，看一下血小板变化，为了联系方便，他主动和我加了微信，我对医疗知识一点不懂，对母亲病情十分焦急，有张主任这样微笑面对病号，想病号所想，急病号所急，对病人像对待亲人一样热心，让我终身难忘，真正体现医者仁心的精神，服务至上的态度。

12月21日，我带着母亲来到血液内科住上院，接诊医师王慧为不耽误病情立即进行穿刺，操作前告诉手术目的，操作精准规范，手术后告知注意事项，主管医生方敏更是每次查房仔细询问病情，叮嘱详细。由于我母亲年龄大，血管不好找，这科几个护士用手机照亮，一遍遍仔细查找血管，到下班点也没走，一直到打上针才回家，夜班值班护士一会测体温，一会换吊瓶，认真记录病情，白衣使者对病号认真负责，也是对自己职业的尊重和敬畏。社会分工不同，每个岗位都能发光发热，俗话说“三百六十行，行行出状元”，尽心尽力显初心，爱岗敬业为病号，我们人民医院医德医风大变样！

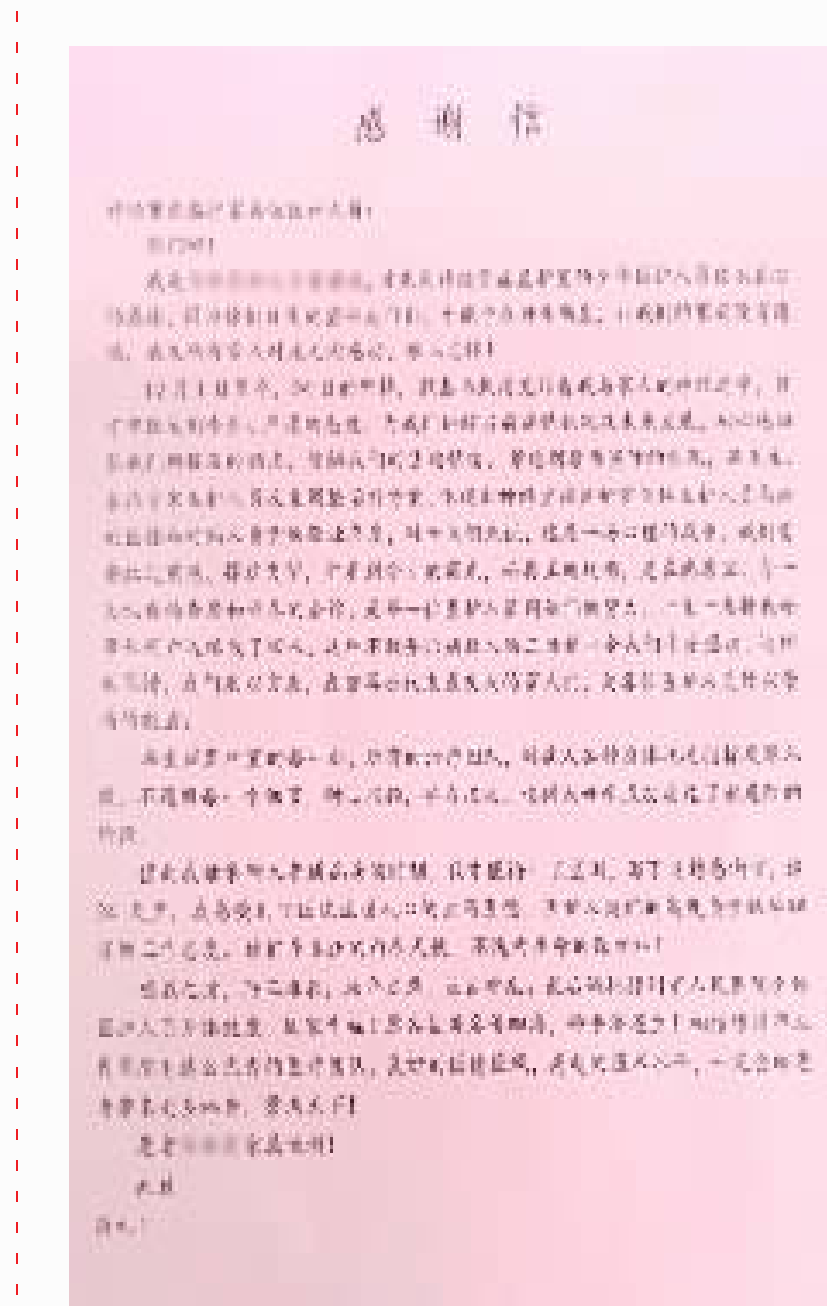
感 谢 信